Ein Fall

von

tuberkulösem Herztumor.

INAUGURAL-DISSERTATION,

welche unter Zustimmung

der Hochlöblichen Medicinischen Facultät zu Marburg

zur

Erlangung der Doctorwürde

in der

Medicin, Chirurgie und Geburtshülfe

einreicht

Heinrich Puth,
pract. Arzt aus Giessen.

Marburg.
Universitäts-Buchdruckerei. (R. Friedrich).
1882.

Ein Fall

von

tuberkulösem Hertumor.

INAUGURAL-DISSERTATION

zur

Erlangung der Doktorwürde

der

Hohen Medicinischen Facultät zu Marburg

vorgelegt

von

Heinrich Fuhr,

approb. Arzt aus Giessen.

MARBURG.

Universitäts-Buchdruckerei R. Friedrich.

1883.

Die Fälle von verkäsenden Tuberkeln im Herzen sind nach der Meinung aller Autoren von der grössten Seltenheit. Bei solchen Geschwülsten handelt es sich wenigstens anatomisch in der Regel darum zu unterscheiden, ob die in Verkäsung übergegangene Neubildung am Herzen zu den Granulationsgeschwülsten — speciell Syphilis oder Tuberkulose — zu rechnen sei, oder ob es sich um eine sarcomatöse oder carcinomatöse Neubildung handelt. Gehören die fraglichen Knoten der letzteren Gruppe an, so sind sie meist secundärer oder metastatischer Art und lässt sich in Folge dessen die Diagnose mit Leichtigkeit feststellen. Primär können Carcinome am Herzen keineswegs auftreten und Sarcome wurden ebenfalls primär an demselben noch nicht beobachtet. Während also diese Gruppe der Geschwülste keine erheblichen Schwierigkeiten der anatomischen Diagnose entgegenstellt und sich diese secundären Tumoren leicht classificiren lassen, verursacht die Beurtheilung der Granulationsgeschwülste, welche als Tumoren der Herzwand auftreten können, desshalb grosse Schwierigkeiten, weil einmal alle diese Fälle äusserst selten sind und weil anderseits die histologischen Zusammensetzungen und besonders die Degenerationszustände — Verkäsung — dieser zweiten Gruppe der Herztumoren beiden gemeinsam sind. Die Beweise für diese beiden Behauptungen ergeben sich aus der Durchsicht der einschläglichen Literatur ohne Weiteres.

Virchow (krankhafte Geschwülste) Seite 678 sagt: »So bleibt das einzige muskulöse Organ, in dem Tuberkel etwas häufiger angetroffen werden, das Herz. Die älteren Beschreibungen von Herztuberkeln beziehen sich meist auf grössere käsige Knoten, von denen manche wohl specifischer Natur waren; indess muss ich bestätigen, dass, freilich sehr selten, grössere tuberkulöse Knoten im Herzfleisch vorkommen, welche sowohl genetisch, als durch ihr Zusammenvorkommen mit Tuberkulose anderer Organe sich bestimmt als solche ausweisen«.

Ferner sagt Virchow in seiner Lehre von den krankhaften Geschwülsten [1]), dass er eine Zeit lang sogar der Meinung gewesen sei, »dass grössere Tuberkeln überhaupt nie im Herzfleische vorkämen«, während gummöse Neubildungen im Herzen in seltenen Fällen allerdings vorkämen. Die Schwierigkeit der Diagnose solcher Geschwülste sogar ihre Unterscheidung von feinzelligen Sarcomen hebt Virchow ganz besonders hervor.

Rokitansky [2]) sagt über die Tuberkeln des Herzens: »Wenn man hiermit pericardiale Tuberkelmassen, die sich in das Herzfleisch eingesenkt haben, ferner tuberkelartiges zerfallenes Exsudat(?) im Herzfleische verwechselt, so kommt der Tuberkel in diesem ausserordentlich selten vor.

Birch-Hirschfeld [3]) spricht überhaupt nur von miliaren Tuberkeln der Herzwand und kennt von knotenförmigem Auftreten der Granulationsgeschwülste nur die syphilitische Neubildung im Herzfleisch.

Ziegler [4]) sagt: »Weit seltener als Miliartuberkeln findet man grössere verkäsende Knoten im Herzfleisch, am ehesten

---

1) Band 2. pag. 442.
2) Lehrbuch II. pag. 282.
3) Lehrbuch der pathol. Anatomie pag. 361.
4) Lehrbuch der pathol. Anatomie pag. 422.

kommen letztere vor neben käsigen Knoten im Pericard, selten ohne solche.

Inzwischen liegen dennoch einige wenige genaue Beobachtungen über wirklich tumorartige tuberkulöse Neubildungen, und zwar bei freiem Herzbeutel nur in der Herzwand selbst gelegen, vor.

Schon Virchow erwähnt eines Präparates (No. 131 b. 1864), welches ihm die Existenz dieser Geschwulstformen bewies.

Der Fall von Recklinghausen (Virchow Archiv 16. 172) behandelt eine Tuberkulose des Myocard, welche sich in Form miliarer Eruptionen unter dem Epi- und Endocard abspielte. Jedenfalls ist dies die erste Beobachtung von eigentlicher Tuberkulose der Herzmuskulatur.

Der von Lueken beschriebene Fall von Tuberkulose des Herzmuskels hat in Bezug auf die Ausdehnung der Erkrankung mit dem vorliegenden weiter unten zu beschreibenden Falle, von den in der Literatur vorliegenden, noch die meiste Aehnlichkeit. Inzwischen handelt es sich hier um eine adhäsive tuberkulöse Pericarditis, während in unserem Falle der Herzbeutel vollständig frei war und der Tumor nach innen und nach aussen von der glatten Serosa resp. dem Endocard überzogen wurde.

Ein weiterer in allerneuster Zeit von H. Virchow in Würzburg publicirter Fall (vgl. Sitzungsberichte der med. physik. Gesellschaft in Würzburg, März 1882) hat mit dem soeben erwähnten Falle von Lueken das Vorhandensein einer adhäsiven Pericarditis gemein, so dass auch hier irgend welcher Zusammenhang einer entzünlichen Ernährungsstörung mit der Entstehung des Tumors nicht völlig ausgeschlossen werden kann, wie das in unserem Falle möglich ist. In allen drei Fällen, sowohl in dem von Lueken als in dem Virchow'schen und vorliegendem handelt es sich übrigens um Individuen, welche mit multiplen- und chronischen destruirenden Gelenkentzündungen behaftet waren und unter den Allgemeinerscheinungen

tuberkulöser Lungenschwindsucht zu Grunde gingen, so dass in der That bei der Constanz dieses Vorkommens in allen den beschriebenen Fällen ein Zusammenhang der allgemeinen Krankheitserscheinungen mit der Entwicklung des Herztumors wahrscheinlich gemacht wird.

Jedenfalls ist eine gewisse Analogie zwischen den sogenannten solitären Hirntuberkeln, welche zuweilen bei Sectionen von erwachsenen Phthisikern ohne gleichzeitiges Vorhandensein einer Leptomeningitis tuberkulosa angetroffen werden und den hier vorliegenden Tumoren der Herzwand nicht zu leugnen.

Es steht sonach unser Fall einzig in seiner Art da und bietet schon von diesem Gesichtspunkte aus Interessantes genug, um den ganzen Verlauf und die nähere anatomische Untersuchung einer eingehenden Besprechung zu würdigen.

Der betreffende Patient Joseph Balling wurde im Februar 1876 in poliklinische Behandlung zu Würzburg aufgenommen.

Für die gütige Ueberlassung der Krankengeschichte bin ich den Herren Prof. Geigel und Dr. Diem zu ganz besonderem Danke verpflichtet.

Joseph Balling, ein 16jähriger Sattlerlehrling, musste im Februar 1876 einen mit Wasser sich füllenden Keller ausräumen helfen. Diese Verrichtung erforderte eine bedeutende Anstrengung und zog Patient eine heftige Erkältung zu, indem er mit gänzlich durchnässten Kleidern in seine Wohnung gieng, in welcher er mit gefrorenen Hosen ankam. Trotzdem er sich am selbigen Abend schon unwohl fühlte, arbeitete er am folgenden Tage nochmals in der gleichen Weise und unterhielt so mehrere Wochen ein krankhaftes Unbehagen, was ihm erst, als heftigere Rückenschmerzen ihn an der Arbeit hinderten, zum Arzte trieb.

Das Ergebniss der Untersuchung liess eine Caries vertebralis an den Dornfortsätzen der X—XII Brustwirbel vermuthen.

Vom 16. October an wurde die angeordnete gestreckte Lage auf einer Rosshaarmatratze inne gehalten nachdem

vorher eine deutliche winklige Knickung an der bezeichneten Stelle der Wirbelsäule sich ausgebildet hatte.

Fieber ist (?) zu dieser Zeit nicht vorhanden gewesen. Von jetzt ab trat eine Abmagerung des vorher mittelkräftig entwickelten Mannes zu Tage, welche in einem im Frühjahre 1877 sich zeigenden Congestionsabscess in der linken Lumbalgegend ihre Erklärung fand. Letzterer wurde solaminis causa mittelst Aspirationsapparates zum Theil entleert. Zu dieser Zeit war eine diffuse Auftreibung des linken Handgelenks (Phalangeal?) sichtbar, welche im weiteren Verlauf zu Abscedirung und fistulöser Verschwärung der ganzen Gegend führte. In gleicher Weise entwickelte sich später Caries am linken Fusse (wo?) und zuletzt eine eitrige Gelenkentzündung mit bedeutender Geschwulst und Röthung der darüber liegenden Haut am rechten Knie und Ellbogen.

Eine Fistelöffnung, die reichlich Eiter absonderte und etwa 8 Wochen vor dem exitus letalis sich bildete, sass in der rechten Achselhöhlengegend und scheint mit dem Schultergelenk zusammengehängt zu haben.

So ausgebildet bestand das Leiden etwa im Winter 1877/78. Dabei litt weder der Respirations- noch der Digestionsapparat.

Kein Husten, keine Diarrhoë, guter Appetit, insbesondere Obst war eine Lieblingsspeise noch im Jahre 1878. Die einzige Klage des geduldigen Patienten war Schlaflosigkeit und Schmerz bei Bewegung.

Die Behandlung bestand in chirurgisch orthopädischen Massnahmen und symptomatischer medicamentöser bis zu dem im Herbst 1878 an consumptio virium erfolgenden exitus. Am Circulationsapparat erregte kein Zeichen Verdacht einer Störung am Herzen. Fieber trat in den letzten Tagen auf.

In hereditärer Beziehung wird uns nichts zur Aufklärung geboten. Vater starb 56 Jahre alt an Pneumonie. Er war

ein sonst stets gesunder Mann. Die Mutter lebt noch, ist 61 Jahre alt und leidet seit 2 Jahren an Caries der Phalanx der grossen Zehe, aus unbekannter Ursache. Drei noch lebende Geschwister sind ebenfalls gesund. Hautkrankheiten, hochgradige Drüsen-Lungen- etc. Affectionen sind weder bei der Mutter noch bei dem Kinde vorgekommen. Patient selbst war aber ein schwächliches 8 Monatskind, trank Muttermilch, überstand rothe Flecken, war bis zur Pubertät stets gracil und soll sich von der Zeit an ziemlich stark entwickelt haben. — Er war ein Liebhaber von Turnen, ohne gerade auch nur ein kräftiger Mann genannt werden zu können.

Die Section, welche 12 Stunden post mortem im Würzburger Leichenhause von Herrn Professor Schottelius vorgenommen wurde ergab folgendes Resultat.

Hochgradig abgemagerter Körper, blasse sehr dünne straff gespannte Hautdecken, keine Todtenflecke, keine Todtenstarre. Starkes Oedem der unteren Extremitäten besonders der Füsse. Oedem der Genitalien, mässiges Oedem des rechten Unterarmes. Leicht aufgetriebenes Abdomen, flacher langer Thorax. Lippen blass. Die symmetrisch stehenden Pupillen normal weit. Sämmtliche Gelenke der oberen und unteren Extremitäten mit Ausnahme der Phalangealgelenke des rechten Daumens, Mittelfingers und vierten Fingers und des linken Zeige- Mittel- und vierten Fingers sind mehr oder weniger distorsirt. Ihre Umgebung ist infiltrirt. Die entsprechenden Gelenke stehen grösstentheils durch eiternde Fistelgänge mit der äusseren Haut in Verbindung. Mehrfach finden sich um derartige Fistelöffnungen ausgebildete Geschwüre mit fungösen Rändern, so besonders an den Metatarsal- und Metacarpalknochen, am rechten Knie und rechten Cubitalgelenk. Der Metacarpalknochen des rechten Daumens ragt 1 Ctm. breit schwarz nekrotisch aus einer derartigen Wunde hervor. Die entsprechende I. Phalange ist durch Muskelzug der ersten

Carpalknochenreihe unmittelbar anliegend. In allen diesen Gelenken zeigen sich hochgradige Zerstörungen: Abhebung und Ueberwucherung der Knorpelüberzüge, fungöse Wucherung der Synovialhäute, enorme Spongiosität und Morschheit der anstossenden Knochenenden. Besonders an den Kniegelenken periarticuläre und intermusculäre Abscesse von grosser Ausdehnung. Stellenweise Abhebung des Periosts von den Röhrenknochen durch eitriges Exsudat. Ueber Hand grosser Decubitus am Kreuzbein und über einem Pott'schen Buckel der Brustwirbelsäule. Ausser diesen äusserlich sichtlichen Erkrankungen des Skeletts findet sich, wie sich bei der weiteren Untersuchung ergiebt, oberflächliche Caries der vier obersten Halswirbel und der Articulation der Schädelbasis. Von hier aus zieht sich ein Senkungsabscess längs der Wirbelsäule in einen grösseren Eiterherd hinein, welcher am 7. Brustwirbel beginnt. Die Körper der 5 letzten Brustwirbel sind durch Caries theilweise vollständig zerstört. Vom 9. Brustwirbel an greift die Zerstörung bis unmittelbar auf die dura mater spinalis über. Auch an den Lendenwirbeln und an der Symphysis sacro-iliaca dextra lassen sich oberflächliche Nekrosen nachweisen, welche von eitrig infiltrirtem Binde- resp. Muskelgewebe umgeben sind.

Die Lymphdrüssen im ganzen Körper sind mässig geschwollen, weich, auf dem Durchschnitt grauröthlich, nirgends verkäst. In der Bauchhöhle ist eine Quantität klarer Flüssigkeit. Das Netz ist fettarm und nach oben retrahirt. Die serosa parietalis und visceralis glatt, glänzend. Lagerung der Bauchorgane ohne besondere Veränderung. Stand des Zwerchfells symmetrisch. Muskulatur der Bauch- und Brustwand äusserst atrophisch, blassbraun, oedematös durchfeuchtet. Der Panniculus adiposus vollständig geschwunden. Die Lungen liegen mit blassgrauen Rändern fingerbreit von einander getrennt; vor dem Herzbeutel, in den Pleurahöhlen wenig klare Flüssigkeit.

Rechte Lunge frei, linke durch einige bandförmige Adhäsionen locker adhärent. Auf dem Durchschnitt zeigt sich das Lungengewebe im höchsten Grade blutarm, von weissgrauer Farbe, es ist im Allgemeinen lufthaltig, mit frischen grösstentheils gruppenweise zusammengelagerten grau durchscheinenden Tuberkelgranulationen durchsetzt. In den Bronchien wenig zäher Schleim. Gefässe frei. Die unteren Lappen beider Lungen und die hinteren Theile der Oberlappen stark oedematös.

Vorderfläche des Herzens bietet nichts abnormes dar. Hinter der rechten Herzkante, der Wand des rechten Vorhofs entsprechend, fühlt man einen wallnussgrossen festen Tumor, von glatter, leicht höckriger Oberfläche. Nähere Beschreibung des Herzens und dieses Tumors siehe unten.

Milz schlaff, klein, Kapsel gerunzelt. Pulpa zerfliessend weich, grauroth. Die bindegewebigen Septen treten deutlich hervor.

Leber von normaler Form, eher kleiner als normal. Oberfläche glatt hellbraun. Auf dem Durchschnitte treten im blassen Parenchym die grossen wohlconturirten acini deutlich hervor. Ihre Peripherie ist etwas blasser als normal, nur aus den grössten Venen und Pfortaderästen entleert sich wenig dünnes Blut. In der Gallenblase grünlich schleimige Galle.

Im Darm wenig gallig gefärbte feste Kothmassen. Die Schleimhaut übrigens blass atrophisch. Die folliculären Apparate kaum erkenntlich. Die Mesenterialdrüsen nicht wie die übrigen Lymphdrüsen geschwollen, sondern schlaff und klein.

Die Nieren blutarm, schlaff, übrigens ohne besondere Veränderung. Genitalien atrophisch.

Schädeldach symmetrisch, leicht. Ausser hochgradiger Blutarmuth finden sich weder an den Hirnhäuten, noch am Gehirn selbst Abnormitäten irgend welcher Art.

Das Herz von annähernd normaler Grösse zeigt eine etwas quadratische Form und hat nur wenig atrophisches subepicardiales Fettgewebe. Die braunrothe Oberfläche des Herzens geht nach der rechten Herzkante hin, an der sich über der Vorhofswand eine wallnussgrosse, von glattem Epicard überzogene Geschwulst erkennen lässt, in eine hellere Färbung über, welche auf der Höhe des Tumors gelbroth, von feinen starkgefüllten Gefässen übersponnen scheint. Die Geschwulst zieht sich über die rechte Herzkante nach hinten und unten, so dass sie hier in den Bereich des Ventrikels übergeht. Allmählich verliert sich auch nach hinten die gelblich rothe Färbung des Tumors in die allgemeine dunkelbraunrothe Färbung der Herzoberfläche. Die Coronargefässe sind zartwandig, wenig geschlängelt. Im linken Vorhof und linken Ventrikel nur wenig Tropfen flüssigen Blutes neben einem geringen speckigen Gerinnsel. Die Atrio-Ventricularöffnung links für zwei Finger durchgängig. Im rechten Vorhof reichlich weicher Cruor, im rechten Ventrikel bis in die Pulmonalis hineinreichend fibrinöses Gerinnsel. Die Tricuspidalis normaler Weise durchgängig.

Der auf der rechten Herzkante geführte Schnitt von der Basis nach der Spitze des Herzens zerlegt etwa in der Höhe der Insertionslinie der Tricuspidalis den Tumor in einen kleineren, auf die Vorderfläche fallenden, und einen grösseren nach hinten gelegenen Abschnitt. Die Durchschnittsfläche des Tumors zeigt im Centrum eine weisslich gelbe, verkäst bröckliche Masse, welche nach der Peripherie hin fester wird und mit einer Zone röthlich gelben Gewebes abschliesst. Wie sich über die Aussenfläche der Geschwulst das glatte Epicard hinwegzieht, so zeigt sich auch auf der inneren Fläche das unveränderte Endocard unmittelbar über die deutlich conturirte Grenze der Geschwulst hinwegziehend. Die ausschliessende Muskulatur der Herzwand verschmächtigt sich in der Nähe des Tumors und verstreicht über den am weitesten vorgewölbten

Theil, sowohl nach Aussen als nach Innen hin, vollständig der Art, dass er den Eindruck macht, als ob sich die Neubildung inmitten der Muskulatur entwickelt habe und erst allmählig die Muskelfasern auseinandergedrängt und durch Druckatrophie zum Schwund gebracht habe.

Der Tumor hat eine fast kuglige Gestalt abgesehen von einigen leicht höckrigen Vortreibungen sowohl nach Innen als nach Aussen. Seine Dimension beträgt von oben nach unten gemessen 3,5 Ctm., in die Breite 3 Ctm., seine Dicke 2,5 Ctm.

An der inneren Fläche des rechten Herzens sieht man wie der Tumor vom Vorhofe in den Ventrikel hinabragt, das entsprechende Segel der Tricuspidalis vorwölbt und sonach eine Stenosirung des Atrio-Ventricular-Ostiums bedingt haben muss.

Das Fehlen von klinischen Symptomen dieses Verhältnisses lässt sich vielleicht durch die hochgradige Blutarmuth des Individuums erklären, in Folge deren für das wenige Blut eine hinreichend grosse Oeffnung vorhanden gewesen sein mag.

Die Muskulatur des rechten Ventrikels zeigt auf dem Durchschnitt eine dunkelbraune Farbe und hat eine gute Consistenz. Zwischen den Trabekeln finden sich leicht zu entfernende fibrinöse Gerinnungen. Die Pulmonalis misst am Herzen 54 Mm.(?). Die Semilunarklappen der Pulmonalis sowie die Segel der Tricuspidalis zeigen übrigens keine Veränderungen, die Sehnenfäden sind schlank und zart, ebenso ist das Endocard nirgends getrübt sondern glatt. Das rechte Herzohr ist frei.

Die Klappenapparate des linken Herzens sind gleichfalls ohne Veränderung. Die braunrothe Muskulatur des linken Ventrikels hat eine gute Consistenz und eine durchschnittliche Dicke von 9½ Mm. Das linke Herzohr ist frei.

Endocard und Intima der Aorta nirgends getrübt. Die Aorta hat eine Weite von 57 Mm. Das foramen ovale ist geschlossen. Uebrigens sind keine besondere Veränderungen am Herzen nachzuweisen.

Mikroskopischer Befund.

Die mikroskopische Untersuchung des Tumors wurde einmal vorgenommen an einem Würfel, welcher dem Endocard anliegend ungefähr 1/2 Cbcm. gross ausgeschnitten war, anderseits an Schnitten, welche der besonders harten Stelle des Tumors, welche dem Epicard anliegt, entsprechen. Ueberall zeigt sich, dass die Geschwulst nach Aussen von dem verdickten Epicard, nach Innen von dem gleichfalls hypertrophirten Endocard glatt überzogen wird. Dann folgt nach Innen eine mehr oder weniger veränderte Lage der Herzmuskulatur, welche mehr und mehr von Rundzellen durchsetzt, schliesslich in den im Allgemeinen aus festem Detritus bestehenden Tumor übergeht. Derselbe hat übrigens bis in das Centrum hinein eine feste derbe Consistenz — ähnlich wie sogenannte käsige Tuberkeln des Gehirns — und ist durchgehends in feine Schnitte zu zerlegen.

Im feineren gestalten sich die Verhältnisse folgendermassen.

Bereits zwischen den hypertrophischen Lamellen des Epicards, welche nach Aussen von dem bekannten physiologischen Endothel-Stratum überkleidet sind, bemerkt man eine Vermehrung von Kernen, welche übrigens nur zum Theil frischen Rundzellen zukommt, anderentheils an kleine mehr spindelförmige Zellen gebunden ist. Weiter nach Innen gruppiren sich diese Kerne vielfach zu grösseren und kleineren Haufen und machen sonach ganz den Eindruck von den gewöhnlichen Granulationstuberkeln. Ein Zusammenhang dieser Haufen mit mehr diffus in der Umgebung zerstreuten Zellkernen resp. kleinzelligen Elementen ist immerhin zu constatiren. Die dünne Schicht von Muskelfasern, welche zwischen dem Epicard und dem vollständig käsig degenerirten Tumor sich befindet, ist mit diesen tuberkulösen Zellhaufen und disseminirten Zellen durchsetzt. Die Muskelfasern selbst entbehren häufig der Querstreifung, es findet sich besonders deutlich ausgesprochen

Pigmentdegeneration, dabei aber auch feinkörniger Zerfall des Muskelschlauchinhaltes. An den Kernen der Muskelfasern selbst, soweit sie nachzuweisen waren, konnte keine erhebliche Veränderung nachgewiesen werden, vielmehr schien die Wucherung mit den interstitiell gelegenen Zellen in Zusammenhang zu stehen. Je mehr man sich auf der Schnittfläche des mikroskopischen Präparates dem Centrum des Tumors nähert, um so mehr nimmt die Wucherung dieser interstitiell gelegenen Haufen zu, bis man schliesslich an eine Zone gelangt, in der von Muskelfasern nichts mehr wahrzunehmen ist, wenn man nicht gewisse Pigmentstreifen, welche sich aus kleinen amorphen braunrothen Pigmentkörnchen zusammensetzen, für die letzten Reste einst an dieser Stelle vorhandener Muskelfasern halten will. Sonst zeigen sich hier nur dicht zusammengedrängte vielgestaltige kleinzellige Elemente, zwischen denen hier und da schon Stellen auftreten, welche den Farbstoff nur wenig und ganz diffus aufgenommen haben. Dieses Verhalten zu den angewandten Farbstoffen (es wurden angewandt das Hoffmannsche Gentianaviolett und Haematoxylin und Picrocarmin) nimmt weiter nach Innen mehr und mehr zu, bis schliesslich nur einzelne Zellkerne bestimmt gefärbt in dieser Masse hervortreten. Die Consistenz und eine gewisse Zähigkeit, welche beim Schneiden auch diese Stellen zeigen, scheint sich daraus zu erklären, dass bis in das Innere der Geschwulst hinein ein feinfaseriges Maschenwerk sich erstreckt, welches vielleicht mit diesen letzten Zellkernen in Verbindung steht. Es ist die Structur dieser Theile der Neubildung, wie oben schon bemerkt, ganz analog dem histologischen Verhalten der erwähnten sogenannten käsigen Hirntuberkel, wie sie besonders im Kleinhirn scrophulöser Kinder nicht selten gefunden werden. Inzwischen lässt sich dennoch eine Abnahme der Consistenz des Tumors nach dem Centrum hin constatiren. Die Masse wird schliesslich so bröcklich, dass nur noch einzelne Stückchen des Schnittes geeignete Untersuchungsstellen darbieten. In

diesen ist von einer Structur nicht mehr die Rede, es handelt sich um eine gleichförmige aus feinsten zum Theil stark lichtbrechenden Körnchen bestehende Masse. Dieselben lösen sich nur zum Theil in Aether auf, anderentheils bleiben sie ganz intact, so dass man wohl annehmen kann, es handele sich um einen theils fettigen theils albuminösen Zerfall ehemals hier vorhandener Zellmassen. Ganz ähnlich wie in dieser Weise vom Epicard nach dem Centrum zu die histologischen Verhältnisse des Tumors sich gestalten, findet sich von Innen her zum Centrum der Tumor strukturirt. Nur fehlt hier an manchen Stellen zwischen Endocard und käsig tuberkulösen Massen die Muskulatur vollständig und es schliesst sich unmittelbar an das zellig infiltrirte und aufgelockerte Endocard die Zone der hochgradigen kleinzelligen Wucherung untermischt mit bereits regressiv degenerirten Parthien. An den Schnitten, welche der Oberfläche des Tumors und dieser ziemlich parallel verlaufen, zeigte sich besonders deutlich die Aneinanderdrängung der Lamellen des Epicards durch Haufen von Rundzellen, so dass hier das gewöhnliche Bild der Tuberkulose der serösen Häute sich zeigte und die Classificirung des Tumors ganz besonders deutlich gemacht worden war. Uebrigens erstreckt sich diese Erkrankung der Serosa visceralis des Herzens nur genau so weit als überhaupt der eigentliche geschwulstartige Knoten in der Vorhofswand reicht, und es treten nicht etwa in der weiteren Umgebung disseminirte Knötchen unter dem Epicard hervor. Auch das parietale Blatt des Herzbeutels ist ganz frei von Tuberkelbildung, überall gleichmässig glatt und eben und eine Verwachsung des Herzbeutels ist nicht zu constatiren.

Hierdurch unterscheidet sich unser Fall in ganz charakteristischer Weise von den bisher beschriebenen, in dem überall sonst eine disseminirte Tuberkulose nicht nur in den Lungen, sondern auch in und unter beiden Blättern des Herzbeutels beschrieben wird. Von den in der Literatur

bekannten Fällen mögen vor allen Dingen die von Lueken und Waldeyer beschriebenen hier berücksichtigt werden.

Dr. A. Lueken[1]) theilt folgengen Fall mit, der an einem 25jährigen Manne im städtischen Krankenhause in Hannover durch Herrn Obermedicinalrath Brandes beobachtet wurde. Patient wurde in seinem 25. Jahre an einem acuten Gelenkrheumatismusleiden in's Krankenhaus aufgenommen. Eltern tuberkulös. Er selbst litt in seiner Jugend an Scrophulose (Drüsenanschwellung und Augenentzündung), Husten jedoch, Athembeschwerden und Auswurf wurden nicht bemerkt. Seit 3 Tagen Frost. Mehrere Gelenke sind geschwollen. Besonders heftige Schmerzen in beiden Knie-, Fuss- und Schulter-Gelenken. Puls 110. Temperatur 39,7. Symptome von Erkrankung des Herzens stellten sich bald ein. Dieser Zustand dauerte 9—10 Tage, da trat plötzlich eine Temperatursteigerung bis 41,3° auf und plötzlich erfolgte Genesung. Das Fieber liess nach und die Gelenke bekamen wieder normale Form und Function mit Ausnahme des Schultergelenks. Eine mässig febrile Erregung bestand fort. Es bildete sich eine Geschwulst am Schultergelenk, der Eiter senkte sich längs der Bicepssehne herunter. Punktion vergeblich. Resection des Humerus von Erfolg. In Folge dessen entschiedene Besserung, Wunde geheilt. Plötzlich aber wieder heftige, febrile Erregung, von Dyspnoë und intensivem Husten begleitet. Diagnose: acute Miliartuberkulose, da man schon früher an den Spitzen beider Lungen Dämpfung und schärferes Athmen bemerkte. So ging Patient einem schnellen Ende entgegen. Schon nach Verlauf einer Woche gesellte sich Albuminurie hinzu; abundante Schweisse und Durchfälle, Delirien, treten ein. Cyanose und Dyspnoë er-

---

1) Archiv für rationelle Heilkunde. 3. Reihe. XXIII. Band. Seite 211.

reichten ihren höchsten Grad. Der Tod erfolgte unter den Erscheinungen der grössten Abzehrung und Erschöpfung. Die Section, die 23 Stunden nach dem Tode vorgenommen wurde, bestätigte die Diagnose auf Miliartuberkulose.

Am Herzen zeigten sich folgende Erscheinungen.

Das Herz erscheint in seiner ganzen Lage fixirt. Beide Pericardialblätter sind in eine dicke zähe Schwarte zusammengewachsen, die mit der Pleura überall durch feste Adhäsionen zusammenhängt. Zwischen diesen Bindegewebsmassen, namentlich am Ursprunge der Pulmonalarterie, theils zahlreiche, graue Tuberkelknötchen, theils grössere, gelbe schmierige Heerde. 1½" oberhalb der Theilungsstelle der Trachea und von hier aus zwischen beiden Bronchien abwärts haben sich mehrere hühnereigrosse Lymphdrüsen zu einem dicken Wulste vereinigt, der sich von oben und hinten nach unten und vorn auf die Basis des Herzens hinab erstreckt und hier mit einer grösseren Masse in den rechten, mit einer kleineren in den linken Vorhof hinein wächst. So zeigt sich denn auch am meisten der rechte Vorhof von der Geschwulst ergriffen. Die Drüsenmasse, welche seine obere und hintere Wand und einen Theil des Septums einnimmt, hat eine Länge von 2¼" und eine Breite und Dicke von 1½" im Maximum. Dieselbe ragt bis unter das Endocardium hervor, hat die Muskelsubstanz gänzlich verdrängt, und schickt einzelne, wulstige Fortsätze in das Lumen des Vorhofs hinein, letzteren dadurch beträchtlich verengend. Das Endocardium ist 1¼ Zoll über der Mitte des Ursprungs der Tricuspidalis von der Geschwulst perforirt, das dadurch entstandene 2‴ lange und 1½‴ breite Geschwür zeigt anfgeworfene Ränder und einen speckig-gelben Grund.

Auch im linken Vorhofe, den nur ein kleiner Fortsatz der tuberkulösen Masse trifft, sind einige kleinere, haselnussgrosse Wülste sichtbar, in denen sich nahe der Abgangsstelle

der Pulmonalvenen ein ähnliches etwas kleineres Geschwür befindet wie wir es im rechten Vorhofe fanden.

Das Herz ist bedeutend vergrössert. Rechter Vorhof beträchtlich verengt und nur seine rechte Wandung enthält noch einzelne jedoch stark entwickelte Muskelreste. Foramen ovale geschlossen, Tricuspidalis normal. Auch der linke Vorhof mässig verengt; Muskulatur in seinen freien Wandungen kräftig entwickelt, jedoch morsch und schlaff. Mitralklappe schliessend.

Die mikroskopische Untersuchung ergab die gewöhnlichen Befunde.

Einen weiteren Fall von Tuberkulose des Myocardium theilt uns Waldeyer[1]) aus dem Sectionsprotokolle der 20jährigen Therese K. mit.

Gleichzeitig fanden sich miliare Knötchen in beiden Lungenspitzen, ein linsengrosser Tuberkel auf der convexen Leberoberfläche und mehrere dergleichen im Peritonealüberzuge der Milz, sowie im Parenchym der rechten Niere. Peritoneum und Pleura frei. Am Gehirn befanden sich Tuberkeln in den Vierhügeln und dem thalamus opticus.

Herzbeutel normal. Herz ebenfalls, Consistenz schlaff, mässige Verfettung einzelner Papillarmuskeln. Am linken Ventrikel in der Nähe der Spitze ragen 4 Tumoren hervor, ein fünfter ist senkrecht über ihnen an der Kammerbasis bemerkbar. Grösse 5—9 Mm. Länge 3—4 Mm. Ihre Oberfläche (die beiden grössten an der Herzbasis) ist leicht höckrig, sonst glatt vom Pericardium überzogen, ohne mit demselben zusammenzuhängen. Sie durchsetzten die Kammerwand bis zur Hälfte und darüber, ihre Farbe ist weissgelblich. Zwei weitere

---

1) Virchow, Archiv 35. S. 218.

Knoten ganz von derselben Beschaffenheit liegen an der Herzspitze ganz von Muskulatur umgeben. In einen derselben dringen Muskelbündel ihn spaltend ein. Im Inneren der grossen Tumoren finden sich weichere Stellen. Pericardium und Endocardium sind normal. Erscheinungen von Seiten des Herzens nicht zu constatiren.

Die mikroskopische Untersuchung der Tumoren liess sie als Tuberkel erkennen.

Es lässt sich auch wohl verstehen, dass Virchow die Schwierigkeit der Unterscheidung dieser Geschwülste von feinzelligen Rundzellsarcomen und Gummositäten l. c. besonders hervorhebt. Wenn er übrigens sagt: »Was die Gummositäten betrifft, so ist meiner Erfahrung nach der schnelle Uebergang in Fettmetamorphose und die Bildung grösserer käsiger Stellen mit fast amorpher Gewebssubstanz ein werthvolles Unterscheidungszeichen der Gummata«, so geht aus unserem Falle hervor, dass auch Verkäsungen in grösseren Dimensionen auf nicht syphilitischer Basis im Herzmuskel vorkommen können. Denn abgesehen von dem absolut sicheren Ausschluss sowohl hereditärer als auch acquirirter Syphilis im vorliegenden Falle, giebt auch der histologische Befund Anhaltspunkte genug, um hier syphilitische Neubildungen auszuschliesen. Es würde sonach dieses diagnostisches Kriterium zu modificiren sein und die Diagnose aus dem rein histologischen Befunde sich nur darauf stützen, dass nach Virchow Herzsarcome primär überall nicht vorkommen. Und wenn sie metastatisch sind, so muss die Untersuchung der Mutterknoten zur Diagnose helfen.« Virchow l. c.

Es bleibt noch mit einigen Worten das Verhältniss dieses Tumors zu der allgemeinen frischen Miliartuberkulose des Patienten zu erwähnen übrig. Dabei kann man wohl mit

grösster Wahrscheinlichkeit behaupten, dass ein Zusammenhang dieser beiden Affectionen nicht vorhanden gedacht zu werden braucht und dass jedenfalls die Affection des Herzens ungleich älter ist als diejenige des demnächst stark afficirten Organs: der Lungen. Denn anatomisch zeigten sich die Tuberkelgranulationen in den Lungen als kaum miliare grau durchscheinende Knötchen, an denen noch an keiner Stelle regressive Metamorphosen älterer Art eingetreten waren. Auch die klinischen Erscheinungen stimmen mit diesem Befunde überein, denn das Fieber, das characteristische Zeichen ausgebreiteter Miliartuberkulose, wurde erst in den letzten 8 Tagen beobachtet und stimmt somit ganz zu der frischen tuberkulösen Affection der Lunge. In sämmtlichen übrigen Organen waren nirgends Tuberkel nachzuweisen. Wiederum ein Zeichen, dass es sich keinenfalls um eine ältere allgemeine Infection handeln konnte. Auch wenn man für das Zustandekommen der Tuberkulose einen käsigen Herd postulirt, so wird dieser Anforderung in vorliegendem Falle vielfach entsprochen, indem wie beschrieben an zahlreichen Gelenken cariös nekrotische Processe der Knochen an der Wirbelsäule sogar ein ausgedehnter mit Verkäsung verlaufender chronisch entzündlicher Process nachzuweisen war. Uebrigens würden diese Herde als Veranlasser einer Resorptionstuberkulose schon desshalb in Anspruch genommen werden müssen, als dieselben zum bei weitem grössten Theile durch Fistelgänge mit der atmosphärischen Luft in Verbindung standen, während ja der käsige Herd in der Herzwand vollständig abgeschlossen war.

Besonders hervorzuheben ist noch, dass in unserem Falle trotz des offenbar langen Bestehens des Tumors und mehrfach vorgenommener Auscultation des Herzens weder subjective noch objective Erscheinungen hervortraten.

Schliesslich sei noch erwähnt, dass nach den Koch'schen Publicationen auch nach dieser Richtung hin eine Untersuchung des Tumors vorgenommen wurde, deren negatives Resultat sich vielleicht daraus erklären lässt, dass das Präparat in Chromsäure gehärtet und auch bereits mehrere Jahre in Spiritus gelegen hatte.

Eine Beleuchtung unseres Falles zu der parasitären Aetiologie der Tuberkulose dürfte aber zu weit führen. —

Vorliegende Dissertation wurde nach einer Krankengeschichte und einem Präparate aus der Würzburger Poli-Klinik angefertigt. Herrn Professor Dr. Schottelius, der mir das Präparat zur Verfügung stellte und mich bei Anfertigung der Arbeit in der liebevollsten Weise unterstützte, sage ich meinen tiefgefühltesten Dank.

Verfasser, Heinrich Puth, geboren am 18. October 1855 zu Nieder-Wöllstadt, erhielt seine Schulbildung auf den Gymnasien zu Giessen und Büdingen, letzteres verliess er im Frühjahr 1876 mit dem Zeugniss der Reife. Darauf studirte er, nachdem er im Sommer 1876 ein halbes Jahr mit der Waffe gedient hatte, in Giessen, Göttingen und Marburg. Am 8. März 1880 bestand er zu Marburg das Tentamen physicum, am 8. Juli 1882 das Staatsexamen und am 8. December d. J. das Examen rigorosum.

Während seiner Studienzeit besuchte er die Vorlesungen und Kliniken folgender Herren: *Eckhard*, *Will*, *Hoffmann*, *Zöppritz*, *Schneider*, *Henle*, *Seitz*, *Krönlein*, *Lieberkühn*, *Külz*, *Roser*, *Mannkopff*, *Dohrn*, *Lahs*, *Beneke*, *Schottelius*, *Schmidt-Rimpler*, *Horstmann*.

Allen diesen Herren, seinen verehrten Lehrern, spricht Verfasser seinen aufrichtigsten Dank aus.
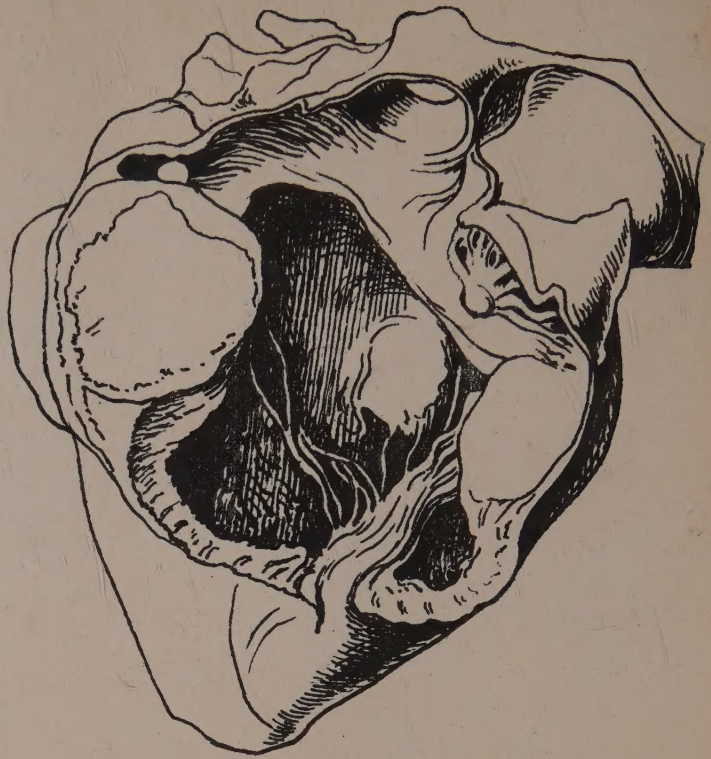
Tumor cordis.